Complicações em fixações zigomáticas: revisão da literatura e análise retrospectiva de 16 casos

Complications in zygomatic fixtures: literature review and retrospective analysis of 16 cases

*Claudio Ferreira Nóia**
*Rafael Ortega-Lopes***
*Jaime Giuseppe Rodríguez-Chessa****
*Henrique Duque de Miranda Chaves-Netto*****
*Frederico Felipe Antonio de Oliveira Nascimento******
*Renato Mazzonetto*******

RESUMO

A reabilitação de maxilas atróficas permanece como grande desafio ao cirurgião, mesmo nos dias atuais. Nos últimos anos, as fixações zigomáticas têm sido apresentadas na literatura como uma opção viável para o tratamento daqueles pacientes que apresentam severa atrofia do rebordo alveolar maxilar com extensa pneumatização dos seios maxilares e que não desejam se submeter a procedimentos reconstrutivos. Sendo assim, o objetivo do presente estudo é realizar uma breve revisão da literatura e avaliar retrospectivamente as complicações encontradas em 16 casos de implantes zigomáticos, em um período mínimo de 24 meses de acompanhamento. Os resultados mostram que o percentual de complicações foi de 50% e que o índice de sucesso no tratamento foi de 76%. A dor foi o tipo de complicação mais comum (30%), seguida pela não osseointegração (25%) e pela infecção (20%). Em conclusão, podemos afirmar que complicações podem ocorrer em qualquer fase do tratamento e podem ocasionar a perda dos implantes zigomáticos instalados, devendo o cirurgião estar apto a intervir no momento necessário.

Unitermos - Maxilas atróficas; Implantes zigomáticos; Complicações pós-operatórias.

ABSTRACT

The rehabilitation of atrophied maxillary arches stands is a great challenge to surgeons. In the last years, the zygomatic fixations have been presented in literature as a practicable option to the treatment of patients with severe atrophy, large pneumatization of maxillary sinuses, and avoiding reconstructive procedures. In this case, the aim of this study is to perform a brief literature review and retrospectively evaluate the complications found in 16 cases of zygomatic implants, with a minimum period of 25-month follow-up. The results show that the percentage of complications was 50%, and the treatment success rate was 76%. Pain was the most common complication (30%), followed by the lack of integration (25%), and infection (20%). In this way, we can affirm that complications may occur in any treatment phase with loss of the zygomatic implant installed, obligating surgeons to interfere in certain occasions.

Key Words - *Atrophic maxillary dental arch; Zygomatic implants; Postoperative complications.*

* *Graduado em Odontologia - Faculdade São Lucas (FSL/RO); Mestrando em CTBMF - FOP/Unicamp.*
** *Especialista em Implantodontia - FOP/Unicamp; Mestrando em CTBMF - FOP/Unicamp.*
*** *Mestre em CTBMF - FOP/Unicamp; Doutorando em CTBMF - FOP/Unicamp.*
**** *Mestre em CTBMF - FOP/Unicamp; Doutorando em CTBMF - FOP/Unicamp.*
***** *Especialista e mestre em CTBMF - Faculdade de Odontologia da Universidade Federal de Uberlândia; Doutorando em CTBMF - FOP/Unicamp.*
****** *Pós-doutorado em CTBMF - Carolina do Norte (EUA); Professor titular da Área de CTBMF - FOP/Unicamp.*

Introdução e Revisão da Literatura

O sucesso dos implantes na maxila depende tanto da quantidade de osso disponível, como da qualidade óssea[1-2]. O uso prolongado de dentaduras mal adaptadas, ou sofrendo a ação da arcada antagonista, resulta em perdas ósseas severas. Somado a isto, a pneumatização dos seios maxilares que ocorre naturalmente com o desenvolvimento da face, resulta em pouca quantidade óssea para ancoragem de implantes[3-4].

Sendo assim, a reabilitação de maxilas atróficas permanece como grande desafio ao cirurgião, mesmo nos dias atuais. Muitos pacientes que procuram tratamento com implantes osseointegráveis apresentam severa reabsorção óssea do rebordo alveolar maxilar e não desejam se submeter a cirurgias reconstrutivas, pois estas, na maioria das vezes, são desgastantes e requerem internação hospitalar, além de aumentarem o tempo de tratamento, custos e riscos cirúrgicos[5-6]. Nos últimos anos, as fixações zigomáticas têm sido apresentadas como uma opção viável no tratamento destes pacientes.

Introduzidos por Brånemark, em 1998, os implantes zigomáticos foram inicialmente indicados para reabilitação de pacientes que se submeteram a ressecções por razões oncológicas, pacientes com perda óssea devido a trauma e pacientes portadores de fissuras labiopalatais. Atualmente, é indicado ainda para pacientes com severa reabsorção óssea, decorrente da perda dentária, e também nos casos de pacientes em que houve insucesso nos procedimentos reconstrutivos[2,7-9].

Estas fixações, usualmente utilizadas em conjunto com implantes convencionais na região de pré-maxila, funcionam como ancoragem para próteses híbridas compostas por gengiva e dentes artificiais. O protocolo inicial para as fixações zigomáticas preconizava cirurgia em duas fases e a união das fixações zigomáticas a, pelo menos, duas fixações convencionais na pré-maxila, após a segunda fase[10-11].

Atualmente, esta modalidade implantodôntica passa por um período de grande utilização, principalmente no Brasil. A indicação indiscriminada da técnica de fixação zigomática, o grande número de profissionais sem o devido treinamento, bem como as dúvidas em relação ao acompanhamento a longo prazo deste tipo de reabilitação são fatores que necessitam de melhor análise crítica.

As complicações mais comumente encontradas nos casos de fixações zigomáticas são as infecções, sinusites crônicas, dor e saliência da fixação na região do zigoma, e isto pode levar a uma falha no processo de osseointegração destes implantes, ocasionando a perda dos mesmos[2,11-12]. Alguns autores[9,13] realizaram estudos de seis e dez anos de acompanhamento, de 101 e 106 fixações zigomáticas instaladas, e relataram índice de sobrevivência de 96,04% e 94%, respectivamente. Em ambos os trabalhos[9,13] complicações foram relatadas, sendo que as principais foram as infecções, sinusite, dor, peri-implantite, não osseointegração, fratura da fixação zigomática e parestesia.

Proposição

Diante do exposto, o propósito do presente trabalho foi avaliar, retrospectivamente, as complicações encontradas em 16 casos de implantes zigomáticos instalados na Área de Cirurgia Bucomaxilofacial da Faculdade de Odontologia de Piracicaba, da Universidade Estadual de Campinas (FOP/Unicamp), com um período mínimo de 24 meses de acompanhamento.

Material e Métodos

Para coleta de dados e elaboração desta análise retrospectiva, foram revisados prontuários clínicos de pacientes submetidos à instalação de fixações zigomáticas pela Área de Cirurgia Bucomaxilofacial da Faculdade de Odontologia de Piracicaba/Unicamp, especificamente, por alunos do curso de Pós-graduação em Cirurgia Bucomaxilofacial, nível de mestrado e doutorado.

Os prontuários dos pacientes incluídos na amostra apresentavam-se devidamente identificados, registrados e adequadamente arquivados nas dependências da referida área supracitada. Foram excluídos da amostra prontuários com dados insuficientes ou preenchidos de forma inadequada, que indicavam dúvidas sobre detalhes do procedimento cirúrgico realizado ou da evolução clínica do paciente em questão, prontuários de pacientes que abandonaram o tratamento, além dos prontuários cujos pacientes não concordaram com o tratamento proposto. Esta pesquisa foi realizada após a aprovação do Comitê de Ética em Pesquisa da FOP/Unicamp sob o protocolo CEP n.º 078/2008.

Para facilitar a coleta de dados desta análise retrospectiva, as complicações foram codificadas da seguinte forma:

0- Sem complicação.
1- Dor ou desconforto em função.
2- Não osseointegração.
3- Sinusite.
4- Infecção.
5- Exteriorização da fixação.
6- Outras complicações.

A coleta de dados foi realizada de modo concomitante por dois examinadores, sendo que cada prontuário teve seus dados analisados e interpretados simultaneamente por ambos.

Resultados

Foram incluídos 16 casos tratados com fixações zigo-

máticas, no total, pela Área de Cirurgia Bucomaxilofacial da FOP/Unicamp, conforme apresentado na Tabela 1, abaixo.

Foi instalado um total de 42 implantes zigomáticos em 16 casos tratados com este tipo de fixação, sendo que destes pacientes, dez (62,5%) eram do gênero feminino e seis (37,5%) do gênero masculino (Gráfico 1). Complicações foram observadas em oito casos (50%), sendo que alguns casos apresentaram mais de uma complicação (Gráfico 2). Destes em que houveram complicações, observou-se perda de implantes zigomáticos em seis casos (75%), Gráfico 3. Dos 42 implantes zigomáticos instalados, dez (24%) foram perdidos devido às complicações (Gráfico 4).

Ainda com relação aos oito casos em que ocorreram complicações, podemos observar um total de 20 complicações, sendo a dor ou desconforto em função em seis (30%), seguida pela não osseointegração em cinco (25%), pela infecção em quatro (20%), por outras complicações em três (15%), por sinusite (Figura 1) em um (5%) caso e também por exteriorização da fixação (Figura 2) em um (5%), Gráfico 5.

***TABELA 1** - RESULTADOS ENCONTRADOS*

Paciente	Idade	Gênero	Tipo de reabilitação	Carga imediata	Tipo de complicação	Perda de fixação ZIG (Nº)
N. K. M	57	F	04 ZIG.	Não	2, 3, 5, 6	Sim (04)
M. A. P	45	F	02 ZIG. + 03 IMP. CONV.	Não	0	Não
M. A. F	57	M	04 ZIG.	Sim	1, 2, 6	Sim (02)
C. R. L. B	41	F	03 ZIG.	Sim	1, 4	Sim (01)
M. F. G. S	53	F	02 ZIG. + 04 IMP. CONV.	Sim	1, 2	Sim (01)
M. D. P. L. E	60	F	02 ZIG. + 04 IMP. CONV.	Sim	0	Não
T. S. F	57	F	02 ZIG. + 04 IMP. CONV.	Sim	1, 2, 4	Sim (01)
D. F	58	F	02 ZIG. + 04 IMP. CONV.	Não	0	Não
A.V.C	49	F	04 ZIG.	Sim	0	Não
I.R.T	59	F	02 ZIG. + 02 IMP. CONV.	Sim	0	Não
L.C.L	56	M	03 ZIG.	Sim	1, 4	Não
J.P	53	M	02 ZIG. + 04 IMP. CONV..	Sim	0	Não
W.G	58	M	02 ZIG. + 04 IMP. CONV.	Sim	0	Não
P.X.C	49	M	04 ZIG	Não	1, 4	Não
E.M	50	F	02 ZIG. + 03 IMP. CONV.	Não	0	Não
E.C	35	M	02 ZIG.	Não	2, 6	Sim (01)

ZIG.: Implante zigomático; IMP.: Implante dentário; CONV.: Convencional; Nº: Número de fixações perdidas.

***GRÁFICO 1** - RELAÇÃO ENTRE GÊNERO MASCULINO E FEMININO*

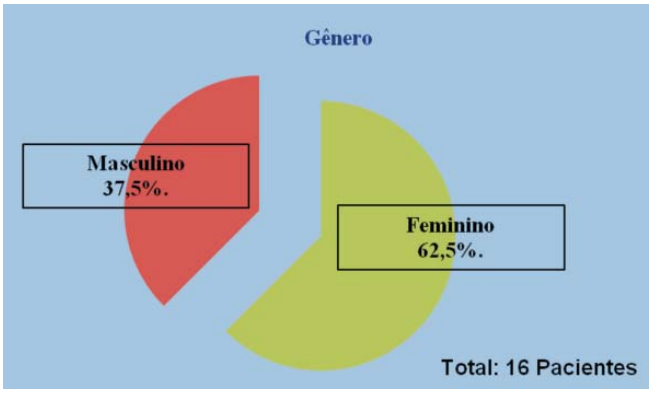

***GRÁFICO 2** - PERCENTUAL DE COMPLICAÇÕES ENCONTRADAS*

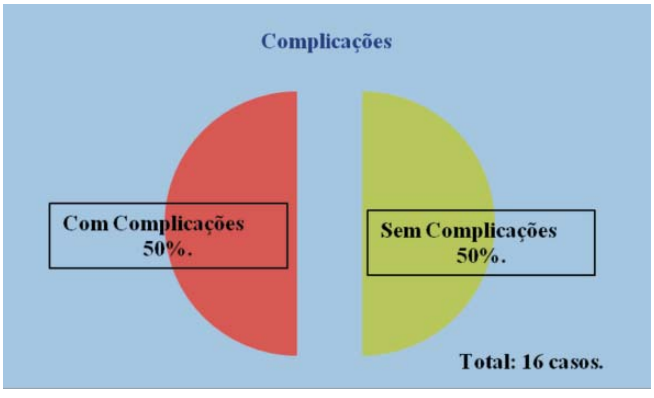



Figura 1
Tomografia computadorizada mostrando quadro de sinusite em seio maxilar direito, após instalação da fixação zigomática.

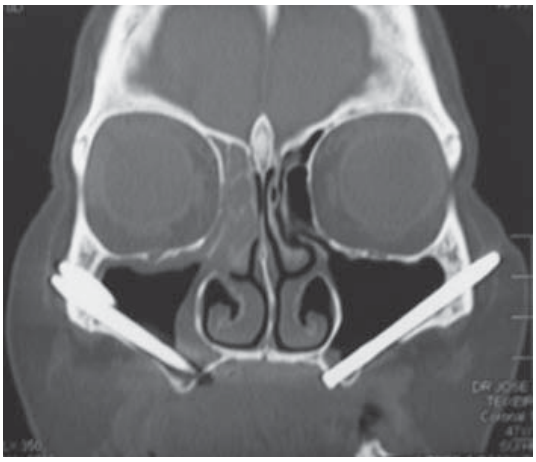

Figura 2
Tomografia computadorizada evidenciando exteriorização da fixação zigomática.

GRÁFICO 3 - *PERCENTUAL DE ASSOCIAÇÃO ENTRE COMPLICAÇÕES E PERDA DE IMPLANTES ZIGOMÁTICOS*

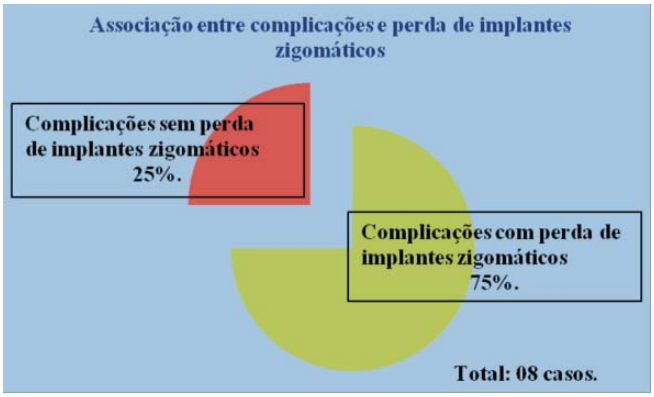

GRÁFICO 4 - *PERCENTUAL DE IMPLANTES ZIGOMÁTICOS PERDIDOS*

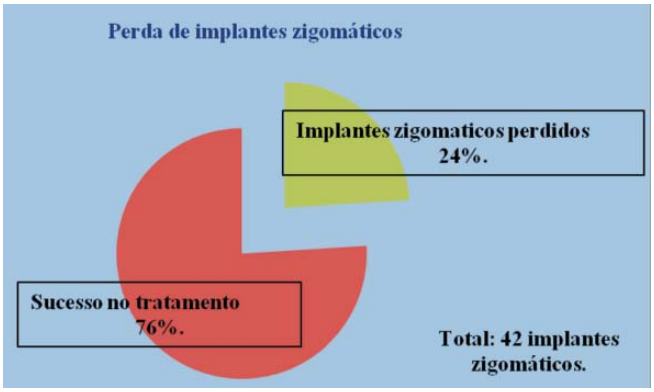

GRÁFICO 5 - *PERCENTUAL DOS TIPOS DE COMPLICAÇÕES ENCONTRADAS*

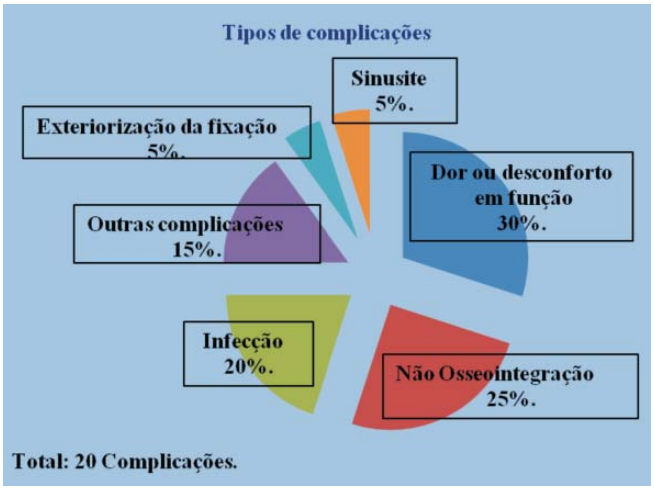

Discussão

A impossibilidade de instalação de implantes convencionais na região posterior da maxila, devido à pneumatização dos seios maxilares ou a falta de espessura óssea, é atualmente a principal indicação para a utilização das fixações zigomáticas. A reabsorção da maxila resulta muitas vezes na fusão das corticais vestibular e lingual, o que permite obtenção de boa estabilidade inicial dos implantes zigomáticos[3,7,10].

Analisando os resultados encontrados no presente estudo, pode-se verificar que ocorreram complicações em 50% dos casos tratados com implantes zigomáticos, e que em 75% destes, a perda de algumas destas fixações foi inevitável. Isto mostra que os casos em que ocorre complicação devem ser tratados adequadamente, objetivando o sucesso no plano de

tratamento, mas que nem sempre este objetivo é alcançado.

Ainda em relação aos resultados, podemos observar que o índice de sucesso encontrado no tratamento foi de 76%, contra 24% de perda dos implantes zigomáticos instalados. Revisando a literatura em busca de comparar os resultados com outros centros de pesquisas, podemos notar que diversos estudos com estas mesmas fixações relatam índice de sobrevivência entre 94% a 100%[3,6,9,14-15].

Uma possível explicação para a diferença entre os resultados deste estudo, e o de outros centros de pesquisas, pode estar nas distinções de conceitos entre sucesso e sobrevivência. O termo sucesso deve ser aplicado a casos devidamente testados em relação à imobilidade clínica, ausência de radiolucidez peri-implantar e aos critérios de sucesso adotados; enquanto que o termo sobrevivência deve ser aplicado para implantes que permanecem em função, contudo, sem mencionar a avaliação clínica, radiográfica e os critérios de sucesso definidos[16].

A dor ou desconforto em função foi o tipo de complicação mais encontrada (30%), seguida pela não osseointegração (25%), infecção (20%), outras complicações (15%) e pela sinusite e exteriorização da fixação (5% cada). Vale ressaltar que a dor é comum em qualquer tratamento cirúrgico e que sua presença não significa falha no tratamento realizado.

De acordo com alguns autores[17-19] a falha no processo de osseointegração, que foi a segunda complicação comumente encontrada, pode estar relacionada com o abuso de substâncias nocivas a saúde, como o fumo, drogas e demais substancias ilícitas.

Em estudo realizado por autores[18], revisando a literatura em busca dos possíveis fatores que pudessem influenciar nos insucessos dos procedimentos implantodônticos, nota-se que a perda de implantes que estão sendo submetidos à carga protética está vinculada com problemas peri-implantares que podem ser ocasionados pela sobrecarga nos componentes protéticos. Já outro autor[20] apresenta que os casos de perda de implantes após instalação de carga protética estão relacionados a um conjunto de procedimentos realizados pelo cirurgião e pelo protesista.

Conclusão

1. Complicações ocorreram em 50% dos casos, sendo que destes, 75% acabaram perdendo alguma fixação zigomática. O percentual de sucesso no tratamento foi de 76%, tendo, portanto, perda de 24% dos implantes instalados.
2. A dor ou desconforto em função foi o tipo de complicação mais comumente encontrada (30%), seguida pela não osseointegração (25%) e pela infecção (20%).
3. Complicações podem ocorrer em qualquer fase do tratamento e podem ocasionar a perda dos implantes zigomáticos instalados, devendo o cirurgião estar apto a intervir no momento necessário.

Recebido em: set/2009
Aprovado em: dez/2009

Endereço para correspondência:
Claudio Ferreira Nóia
Av. Limeira, 903 - Bairro Areião
13414-903 - Piracicaba - SP
Tel.: (19) 2106-5325
claudionoia@fop.unicamp.br

Referências bibliográficas

1. Triplett RG, Schow SR. Autologous bone grafts and endosseous implants: complementary techniques. J Oral Maxillofac Surg 1996;54:486-94.
2. Al-Nawas B, Wegener J, Bender C, Wagner W. Critical soft tissue parameters of the zigomatic implant. J Clin Periodontol 2004;31:497-500.
3. Malevez C, Abarca M, Durdu F, Daelemans P. Clinical outcome of 103 consecutive zygomatic implants: a 6-48 months follow-up study. Clin Oral Impl Res 2004;15:18-22.
4. Migliorança RM, Serrano AS, Funis LP, Mayo TM, Ilg JP, Souza RP et al. Fixações Zigomáticas utilizando a técnica exteriorizada: dois casos com 12 e 18 meses de controle. Rev. Assoc. Paul. Cir. Dent 2006;60(2):101-04.
5. Seiler JG 3rd, Johnson J. Iliac crest autogenous bone grafting: donor site complications. J South Orthop Assoc 2000;9(2):91-97.
6. Kahnberg KE, Henry PJ, Hirsch JM, Ohrnell LO, Andreasson L, Brånemark PI et al. Clinical evaluation of the zigoma implant: 3-year follow-up at 16 clinics. J Oral Maxillofac Surg 2007;65:2033-38.
7. Saad PA, Jorge R, Faloppa F, Bottino MA, Vasconcellos DK. Fixações zigomaticas zigomax: novos conceitos e proposta de um novo design. Rev. Implantnews 2005;2(5):499-502.
8. Kreissl ME, Heydecke G, Metzger MC, Schoen R. Zygoma implant-supported rehabilitation after partial maxillectomy usinf surgical navigation: A clinica report. J Prosthet Dent 2007;97:121-28.
9. Urgell JP, Gutiérrez VR, Escoda CG. Rehabilitation of atropic maxilla: A review of 101 zygomatic implants. Med oral Patol oral Cir Bucal 2008;13(6):363-70.
10. Migliorança RM, Ilg JP, Mayo TM, Serrano AS, Funis LP, Souza RP. Função imediata em fixações zigomáticas: relato de dois casos com 18 e 30 meses de acompanhamento clínico. Rev. Implantnews 2006;3(3):243-47.
11. Aparicio C, Ouazzani W, Hatano N. The use of zygomatic implants for prosthetic rehabilitation of the severely resorbed maxilla. Periodontology 2008;47:162-71.
12. Filho HN, Padovan LEM. Fixação Zigomática: Uma alternativa para reabilitação em maxilas atróficas. São Paulo: Santos; 2008.
13. Brånemark PI, Grondahl K, Ohrnell LO, Nilsson P, Petrusson B, Svensson B et al. Zygoma fixture in the management of advanced atrophy of the maxilla: technique and long-term results. Scand J Plast Reconstr Surg Hand Surg 2004;38(2):70-85.
14. Bedrossian E, Stumpel 3rd L, Beckely M, Indersano T. The zygomatic implant: Preliminary data on treatment of severely resorbed maxillae. A clinical report. Int J Oral Maxillofac Implants 2002;17:861-65.
15. Hirsch JM, Ohrnell LO, Henry PJ, Andreasson L, Brånemark PI, Chiapasco M et al. A clinical evaluation of the zigoma fixture: One year of follow-up at 16 clinics. J Oral Maxillofac Surg 2004;62:22-29.
16. Albrektsson T, Zarb GA. Current interpretations of the osseointegrated response: clinical significance. Int J Prosthodont 1993;6(2):95-105.
17. Smith RA, Berger R, Dodson T. Risk factors associated with dental implants in healthy and medically compromised patients. Int J Oral Maxollofac Implants 1992;7:367-72.
18. Esposito M, Hirsh J-M, Lekholm U, Thomsen P. Biological factors contributing to failures of ossointegrated oral implants (I). Success criteria and epidemiology. Eur J Sci 1998;106:527-51.
19. Moy PK, Medina D, Shetty V, Aghaloo TL. Dental implant failure rates and associated risk factors. Int J Oral Maxillofac Implants 2005;20(4):569-77.
20. Schawartz-Arad D, Laviv A, Levin L. Failure causes, timing, and cluster behavior: an 8-year study of dental implants. Implant Dent 2008;17(2):200-07.